Aus der Universitäts-Augenklinik zu Marburg a. Lahn.

Beitrag zur Lehre von der retrobulbären Neuritis optici auf hereditärer Grundlage.

Inaugural-Dissertation

zur Erlangung der Doktorwürde in der Medizin, Chirurgie und Geburtshilfe der Hohen medizinischen Fakultät der Universität Marburg

ACAD. LUGD. BAT. BIBL.

vorgelegt von

Richard Kuhk

approb. Arzt aus Goslar a. H.

Marburg a. L. 1914

Buchdruckerei Robert Noske, Borna-Leipzig.

Angenommen von der Medizinischen Fakultät
Marburg am 18. 12. 1913.

Gedruckt mit Genehmigung der Fakultät.

Referent: Professor Dr. Bielschowsky.

Digitized by the Internet Archive
in 2026

https://archive.org/details/IA41556030_0026

Seit einer Reihe von Jahren hat man in der medizinischen Wissenschaft begonnen, von Familien, die in ihren einzelnen Generationen eine immer wiederkehrende Krankheitsform zeigen, Stammbäume aufzustellen, um womöglich die Gesetze zu ermitteln, nach denen jene Krankheit sich vererbt. Naturgemäß bedarf man zu diesem Zwecke einer großen Anzahl von Beobachtungen, denn da die einzelnen Fälle in manchen Punkten voneinander abweichen, kann nur ein sehr häufig wiederkehrendes Symptom als Charakteristikum der vorliegenden Krankheit angesehen werden und als spezifisches Symptom Bedeutung haben.

Solche Stammbäume, für welche Crzellitzer (1) eine Anleitung zur Aufstellung gibt, und die aus ihnen zu ziehenden Folgerungen haben außer dem wissenschaftlichen Interesse auch eine soziale Bedeutung. Denn einerseits kann der Arzt, der die Vererbungsregeln kennt, einer eventuellen Heirat eines dieser erblich belasteten Familienmitglieder unter Hinweis auf die gefährdete Nachkommenschaft widerraten, andrerseits einem allzu ängstlichen Mitgliede im gegebenen Falle Zuversicht auf eine gesunde Nachkommenschaft machen.

Eine scharfe Grenze ist zu ziehen zwischen ererbter und angeborener Krankheit. Nicht jede von Geburt an bestehende Erkrankung oder Entwicklungsanomalie ist als erblich anzusehen, auch dann nicht, wenn sie bei mehreren Familienmitgliedern einer Generation auftritt. Hier sind noch verschiedene Faktoren zu berücksichtigen. So kann bei einer

Erkrankung (z. B. Lues) eines oder beider Eltern durch Infektion der Keimzelle oder des in der Entwicklung begriffenen Embryos bei mehreren Kindern sich diese Schädigung in gleicher Weise dokumentieren. Anomalien in den Generationsorganen der Mutter, die bei jeder neuen Schwangerschaft in gleicher Weise auf die Frucht einwirken, können bei mehreren Kindern gleiche Entwicklungsstörungen oder sonstige Schädigungen bedingen. Und doch ist hier keineswegs von Vererbung zu reden, da diese lediglich auf ursprünglicher Keimanlage beruht und nicht auf spätere Einwirkungen irgendwelcher Art.

Was nun die Vererbung an sich betrifft, so ist man auch heute noch über ihr Wesen und Entstehung sehr im unklaren. Übereinstimmend sieht man wohl jetzt in den Kernen der beiden Geschlechtszellen, die bei der Befruchtung miteinander verschmelzen, die Träger der vererbbaren Eigenschaften, die von vornherein in der molekularen Anordnung der Kernstruktur angelegt und begründet sind.

In erster Linie vererben sich körperliche Mißbildungen, aber auch geistige Anlagen und Fähigkeiten. Von den Sinnes-Organen ist wohl das Auge besonders geeignet, derartige Fehler und Anomalien erkennen zu lassen wegen der leichten Zugänglichkeit seiner inneren Teile mit Hilfe des Augenspiegels.

Die Frage, ob alle Kinder einer Generation an der Vererbung in gleichem Maße beteiligt sind, beantwortet Crzellitzer (2) wenigstens für die erblichen Augenkrankheiten dahin, daß die Erstgeborenen stärker befallen werden als die späteren Geschwister, und auch Best (3) stellt aus dem umfangreichen Material von Steiger über Erblichkeit des Astigmatismus dasselbe Resultat fest. So haben einen Astigmatismus von über 3 D. 38,2 % der ältesten gegen

16,6 % der jüngsten Geschwister; annähernd ganz frei von Astigmatismus sind nur 22,6 % der ältesten gegen 41,2 % der jüngsten Geschwister. In der Ehe sinkt also die Energie der pathologischen Vererbung; es ist fast so — wie Best treffend bemerkt —, als ob die Eltern in der Erzeugung des Normalen Übung erwürben.

Der erste, der die verschiedenen Vererbungstypen näher studierte und als Ergebnis seiner Erfahrung die nach ihm benannten Gesetze aufstellte, war Mendel, der in den 60er Jahren des vorigen Jahrhunderts an Pflanzen Bastardierungsversuche machte.

Von seinen interessanten Versuchen will ich nur auf zwei Gruppen kurz eingehen, wobei ich mich den Ausführungen von Lutz (4) anschließe.

Wenn man 2 Homozygoten (Fig. 1, A B) — d. h. Varietäten einer Speziesart, die bei Inzucht stets eine ihr äußerlich und innerlich gleichende Generation erzeugt — miteinander kreuzt, so sind die entstehenden Bastarde (Heterozygoten) (x) äußerlich alle gleich (uniform), und zwar nehmen sie eine Mittelstellung zwischen den beiden Eltern ein; aber bei weiterer Kreuzung untereinander zerfallen sie wieder zum Teil in Individuen mit den ursprünglichen, paternalen bezw. maternalen Eigenschaften, und zwar in einem ganz bestimmten Zahlenverhältnis, nämlich: $^1/_4$ Homozygoten der einen, $^1/_4$ Homozygoten der anderen zuerst gekreuzten Art und $^2/_4$ Heterozygoten der Mittelstellung; also bei 8 in Fig. 1 angenommenen Nachkommen würden wir 2 A 4 x 2 B zu erwarten haben.

A B
x x
2 A 4 x 2 B

Fig. 1.

Dieses Verhältnis tritt ein, wenn die Vererbungsenergie der zuerst gekreuzten Homozygoten gleich groß ist; überwiegt das Vererbungsmerkmal des einen (Fig. 2, A) das des anderen (B), ist also A, wie man sagt, dominant über B, der dann rezessiv genannt wird, so zeigen die Bastarde a der ersten Generation aus einer Kreuzung von A und B die äußeren Formen des dominanten A; unter sich gekreuzt bringen sie wieder Individuen mit den ursprünglichen, paternalen bezw. maternalen Eigenschaften hervor, und zwar ebenfalls in einem bestimmten Zahlenverhältnisse, in dem der Anteil des dominanten größer ist, nämlich $^3/_4$ vom Typus A und $^1/_4$ vom Typus B. Von diesem $^3/_4$ A ist aber nur $^1/_3$ Homozygot, während die vom Typus B sämtlich rezessiv-merkmalige Homozygoten sind: also bei 8 in Fig. 2 angenommenen Nachkommen würden wir 2 A 4 a und 2 B zu erwarten haben.

A B
a a
2 A 4 a 2 B

Fig. 2.

Ich bin etwas näher auf diese Kreuzungsversuche und ihre Zahlenergebnisse eingegangen, um bei der Frage, ob Heirat zweier blutsverwandter Familienmitglieder die Zahl der Erkrankungen in der Deszendenz beträchtlich steigern könne oder müsse, darauf zurückgreifen zu können.

Zwar dürfen wir die Mendelschen, aus Pflanzenversuchen hergeleiteten Regeln nicht ohne weiteres auf den Menschen übertragen, wenigstens nicht in bezug auf Vererblichkeit normaler Eigenschaften; von großer Wichtigkeit ist aber, daß sie sich in bezug auf pathologische Verhältnisse auch beim Menschen in weitgehendem Maße nachweisen lassen. Es hat sich nämlich ergeben, daß manche Krank-

heiten sich dominant-merkmalig, andere rezessiv-merkmalig vererben. Es würde mich zu weit führen, wollte ich für beide Krankheitsgruppen entsprechende Beispiele näher ausführen; ich will jedoch die in bezug auf Verwandtenehe wichtige Tatsache anführen, daß bei dominant-merkmalig sich vererbenden Krankheiten keine Steigerung der Krankheitsfälle durch Verwandtenehe zu erwarten ist; dagegen wird bei rezessiv-merkmalig sich fortpflanzenden Krankheiten durch Heirat innerhalb der Blutsverwandtschaft eine beträchtliche Steigerung der Krankheitsfälle zu fürchten sein.

Was nun die Art der Vererbung von Augenleiden betrifft, so folgen, soweit unsere heutigen Kenntnisse reichen, den Regeln der direkten oder dominant-merkmaligen Vererbung: Distichiasis, Ptosis, Colobom, Cataracta senilis, die knötchenförmige und gitterige Keratitis und vor allem die stationäre, kongenitale Nachtblindheit sowie in wenigen Stämmen die Retinitis pigmentosa. Zu den rezessiv-merkmalig sich vererbenden Augenkrankheiten sind zu rechnen: die Mehrzahl der Fälle von Retinitis pigmentosa, Albinismus, totale Farbenblindheit und die sehr seltene, familiäre Chorioditis.

Dagegen nimmt die hier näher zu beschreibende, hereditäre Opticusatrophie ebenso wie die Farbenblindheit eine Sonderstellung ein; sie zeigt den Horner-Bolling schen Vererbungsmodus mit Überspringen von Generationen und besonderer Bevorzugung eines — im speziellen Falle des männlichen — Geschlechts, wie wir es in gleicher Weise bei der Vererbung der Hämophilie finden. Diese Vererbungsart charakterisiert sich in folgendem:

1. Die Vererbung erfolgt äußerst selten direkt von einer Generation zur nächsten, meist überträgt eine gesunde Generation das Leiden auf die Enkelgeneration.

2. Die Männer werden viel häufiger befallen als die Frauen; bei der hereditären Opticusatrophie etwa 8mal so oft.
3. Kranke Männer übertragen das Leiden nur ausnahmsweise (Ausnahmen bilden die Fälle von Norris und Rampoldi).
4. Gesunde Söhne übertragen das Leiden nicht.
5. Gesunde Töchter übertragen meistens die Krankheit.
6. Kranke Töchter übertragen das Leiden regelmäßig.

Wenn auch, wie erwähnt, in der weitaus größten Mehrzahl der Fälle die Krankheit beim männlichen Geschlecht in Erscheinung tritt und durch gesunde Frauen übertragen wird, so sind doch in der Literatur Fälle beschrieben, wo auch beim weiblichen Geschlecht die Krankheit zum Ausbruch gekommen ist. In manchen Familien scheint sich dieses häufiger zu ereignen; so fand Nischisaki (5) unter 6 Fällen in einer Familie mit hereditärer Sehnervenatrophie 3 weibliche, Norris unter 15 erkrankten Familienmitgliedern 6 weibliche betroffen.

Über die Symptome und den weiteren Verlauf der von Leber (17) zuerst beschriebenen Krankheit kann ich mich kurz fassen, da die Berichte der Literatur in den wesentlichen Punkten fast übereinstimmend lauten.

Zumeist in den Pubertätsjahren und auch etwas später werden die bis dahin völlig gesunden Individuen von der Krankheit befallen. Gewöhnlich tritt ohne äußere Ursache eine stetig zunehmende Herabsetzung der Sehschärfe eines Auges ein, die mehr oder minder rasch, oft in wenigen Tagen, fast zur völligen Erblindung führt. Das andere Auge pflegt in kurzer Zeit, meist nur wenige Tage später, in gleicher Weise zu erkranken. In erster Linie ist dabei das zentrale Sehen geschädigt; Ausfallserscheinungen (Skotome) im Be-

reiche der Gesichtsfeldmitte sind die ersten und hervorstechendsten Symptome. Häufig lassen sich diese Skotome anfangs nur für Farben nachweisen und erst später bei weiter fortschreitender Erkrankung auch für Weiß. Die Peripherie ist dabei gewöhnlich intakt oder nur unerheblich geschädigt; so kommt es, daß die Patienten meistens noch lange ein verhältnismäßig gutes Orientierungsvermögen auf der Straße besitzen, und zwar besonders bei gedämpftem Lichte, weil da die physiologisch weitere Pupille ihnen eine ausgedehntere Benutzung ihrer peripheren, funktionstüchtigen Netzhautpartien gestattet, während bei greller Belichtung und zentraler Fixation, z. B. beim Lesen, die Ausfallserscheinungen in der Makulagegend besonders auffällig und störend hervortreten.

Nach einer verschieden langen Periode der Progression, 2—4 Wochen und darüber hinaus, kommt das Leiden zum Stillstand. Das zentrale, absolute und relative Skotom pflegt dann in der Regel ohne wesentliche Veränderungen bestehen zu bleiben; bisweilen treten aber auch nach kürzerer oder längerer Zeit kleine Besserungen im Sehvermögen auf, sei es, daß sich noch einzelne, erkrankte Sehnervfasern wieder erholen, sei es, daß die Patienten im Laufe der Zeit eine größere Übung im Gebrauche ihrer peripheren Netzhautpartien erwerben. Erhebliche Besserung nach längerer Zeit, wie in einem Falle von Mügge nach 4jährigem Stillstande, sind jedenfalls sehr selten.

In einzelnen Fällen klagen die Patienten über subjektive Farben- und Lichterscheinungen: Farbige, leuchtende Bänder um die Skotome, rote und blaue Lichtpunkte, feurige Flammen, Auf- und Abwogen grauer Wolken und farbiges Flimmern vor den Augen werden als zum Teil äußerst lästige Störungen angegeben.

Ophthalmoskopisch findet man im Anfangsstadium, analog der Sehnervenerkrankung infolge Nikotin- und Alkoholintoxikation, keine oder nur geringe pathologische Veränderungen an der Papille. Mäßige Hyperämie und Verschleierung ihrer Grenzen sind oft die einzigen sichtbaren Zeichen der Erkrankung. Nach Ablauf der progressiven Periode setzt dann meistens ein Abblassen der Papille, besonders ihrer temporalen Hälfte ein. Die Gefäße behalten auch weiterhin gewöhnlich ein normales Kaliber, oder es findet eine geringe Verengerung der Arterien statt, wohingegen die Venen oft etwas erweitert sind; bei einer Reihe von Fällen hat man weißliche Einscheidungen an den Gefäßen beobachtet.

Für die Prognose einer hereditären Opticuserkrankung spielt die Eigenart des in der betreffenden Familie erblichen Typus im allgemeinen eine gewisse Rolle, indem man Erfahrungen an einem älteren Mitgliede für ein später erkranktes häufig prognostisch verwerten darf. So kann man, wenn die Krankheitsfälle in der Aszendenz ziemlich gutartig verlaufen sind, auch bei frischen, anfänglich sehr schwer scheinenden Erkrankungen die Prognose relativ günstig stellen. In den meisten Fällen wird man allerdings mit einer weitgehenden, dauernden Schädigung des Sehvermögens — Fingerzählen in 1—3 m — zu rechnen haben.

Therapeutisch kommt eine ganze Anzahl von Maßnahmen in Betracht, deren keines aber als Spezifikum angesehen werden kann. Im allgemeinen steht man eben der Krankheit machtlos gegenüber, wenn auch manchmal die therapeutischen Verordnungen von günstiger Wirkung gewesen zu sein scheinen. So sah Leber von einer vorsichtigen Hg.-Behandlung, besonders im Anfang der Erkrankung, in einzelnen Fällen einigen Erfolg. Galvanisation des Sym-

pathicus und subkutane Strychnininjektionen in die Schläfen sind weitere Mittel, die versucht und zum Teil als wirkungsvoll gerühmt werden. Auch Schwitzkuren sollen bei einigen Fällen gute Erfolge aufzuweisen gehabt haben. Von anderer Seite werden lokale Blutentziehungen empfohlen. Doch sind alle diese therapeutischen Erfolge nur mit großer Skepsis zu verwerten.

Bei der Differentialdiagnose wird man, wenn es sich um einen isolierten Fall handelt, zunächst wohl an eine Intoxikationsneuritis (Tabak, Alkohol, Blei, Schwefelkohlenstoff usw.) denken, ferner Syphilis, Nebenhöhlenerkrankung und multiple Sklerose als ätiologisches Moment in Erwägung ziehen. Liegen hierfür keine Gründe vor und hat eine genauere Familienanamnese in früheren Generationen vielleicht eine gleiche oder ähnliche Augenerkrankung eruiert, so kommt die hereditäre Leber sche Sehnervenerkrankung in Betracht. Liegt der Beginn des Leidens schon weit zurück und bekommt man den Patienten erst im stationären Stadium mit ausgebildeter Atrophie zu Gesicht, so können sämtliche Zeichen einer Entzündung fehlen.

Von einer Opticusaffektion durch Tabak, Alkohol oder andere Gifte unterscheidet sich die hereditäre Erkrankung leicht durch den Mißerfolg der Therapie bei der letzteren, während bei der toxischen Affektion durch Fernhalten des schädigenden Agens fast stets in kurzer Zeit Besserung bezw. Heilung zu erzielen ist. Ein gleiches gilt für die durch Lues und Nebenhöhlenerkrankung bedingte Sehnervenaffektion durch geeignete Behandlung. Außerdem befällt nur die hereditäre Opticuserkrankung öfters mehrere Mitglieder einer Familie und tritt auch gewöhnlich nicht wie die übrigen, vorher genannten Opticusaffektionen erst im späteren Mannesalter auf, sondern zumeist schon in den Pubertätsjahren.

Angesichts der Häufigkeit des Tabak- und Alkoholabusus als ursächliches Moment hat man auch die Frage aufgeworfen, ob nicht etwa gleiche oder ähnliche Schädlichkeiten auf das Entstehen der hereditären Sehnervenatrophie von Einfluß sind; und in der Tat haben diesbezügliche Nachforschungen ergeben, daß sich unter den erkrankten Männern eine große Anzahl Gewohnheitsraucher fand. Nach einer Zusammenstellung von Hormuth (6) in 22,1 % der Fälle. Da aber auch Männer befallen werden, die keine Trinker oder Raucher sind, und die Erkrankung auch bei Frauen und Kindern, bei denen man wohl obigen Abusus im allgemeinen ausschließen kann, auftritt, so kann diese Intoxikation nicht als erste Ursache des Leidens angesprochen werden, wenn man auch die Möglichkeit nicht in Abrede stellen wird, daß übermäßiger Tabak- und Alkokolgenuß auslösend und befördernd wirken können.

Wie für viele andere Krankheiten, so ist auch für die hereditäre Opticuserkrankung eine ganze Anzahl solcher auslösender Momente beschrieben. So berichtet Mügge (7) über zwei Fälle, wo in dem einen nach einer leichten Augenentzündung, die durch versehentlich ins Auge gespritzte Farbmasse hervorgerufen war, in dem anderen Falle im Anschluß an Keuchhusten und Influenza die Sehnervenerkrankung zum Ausbruch gekommen war. Schon lange, namentlich seit der Influenzaepidemie von 1890, hat man auf einen Zusammenhang zwischen retrobulbärer Neuritis und Erkrankungen der Nase bezw. ihrer Nebenhöhlen geachtet und ihn oft nachweisen können.

A. v. Gräfe und Despaquet (8) schließen aus den im Beginn des Leiden häufigen, sehr heftigen Kopfschmerzen auf eine latente Meningitis, die im weiteren Verlauf auf die Sehnervenscheiden und den Nerv selbst übergreift. Mooren (6)

vermutet eine latente Arteriitis retinae als Ursache. In anderen Fällen, so von Higgens (6), ist hereditäre Lues angeschuldigt worden. Bruchnon (6) hält einen mikrobischen Ursprung für wahrscheinlich. Edinger (11) gibt in seiner Ersatztheorie eine interessante Erklärung. Er geht dabei von der Voraussetzung aus, daß bei physilogischen Funktionen im Nervensystem ein gewisser Materialverbrauch stattfindet, der unter normalen Verhältnissen aus den Körpersäften entsprechend seinem Abbau ersetzt wird. Tritt nun durch irgendwelche Einwirkung eine Störung in der Zufuhr dieses Ersatzes ein, so müssen die am meisten gebrauchten und empfindlichsten Bahnen zuerst und am meisten geschädigt werden; für das Auge also die Fasern der Makulagegend, das papillo-makuläre Bündel.

Der Annahme, daß die Fasern der Makulagegend besonders zart und leistungsfähig seien, tritt aber Behr (10) entgegen, indem er meint, daß die quantitative Tätigkeit jeder einzelnen, peripheren, visuellen Faser unter gleichen Belichtungsverhältnissen sich von der einer achsialen Faser nicht unterscheide. Nach seiner Ansicht beruht die besondere Schärfe des makularen Bildes nicht auf einer gesteigerten Leistungsfähigkeit des papillo-makulären Bündels, sondern auf einer größeren Empfindlichkeit des zugehörigen, kortikalen Endapparates.

Auch von anderer Seite wird der Ersatztheorie widersprochen. Rönne (11) stützt sich dabei auf die Fälle hereditärer Opticusatrophie, wo die Erkrankung sich nicht nur auf die Makulagegend beschränkt, sondern auch periphere Netzhautpartien ergriffen hat.

Einen solchen Fall erwähnt Leber, wo das zentrale Skotom bis an die Peripherie reichte; ebenso beobachtete

Schlüter (9) einen Fall, wo der ganze obere Teil des Gesichtsfeldes fortgefallen war, so daß der noch funktionierende Teil einen Halbring unter dem Zentrum bildete.

Diese Fälle, so folgert Rönne, muß man sich so erklären, daß man die Nervenfasern im Opticus bündelweise affiziert annimmt, so daß das Leiden, welches sich in der Regel nach dem papillo-makulären Bündel hin lokalisiert, durch eine zufällig abweichende Lokalisation gleichzeitig ein Bündel der Peripheriefasern mitergreifen kann. Nimmt man aber einen solchen fokalen Charakter der Erkrankung an und kann durch eine zufällige Änderung in der Lokalisation des Fokus ein Bündel von Peripherifasern mitzerstört werden, so fällt damit die Erklärung Edingers über die Ätiologie der hereditären Sehnervenatrophie durch die Ersatztheorie fort.

Behr weist als Ursache der Leberschen Erkrankung auf eine toxische Neuritis retrobulbaris hin, die auf eine durch Keimanlage bedingten Stoffwechselstörung, vielleicht im Sinne einer fehlenden Bindung eines Autotoxins, zurückzuführen sei. Er schließt dieses aus dem fast regelmäßigen Auftreten der hereditären Sehnervenerkrankung bei Männern im Alter der Vollendung des Skelettwachstums und bei Frauen während des Beginnes der Menopause; also zu Zeiten, wo gewisse Organe des Körpers ihre Funktionen einstellen.

Schieck (12) stellt die Behauptung auf, daß jede retrobulbäre Neuritis sekundär entstanden sei, und zwar durch eine vorhandene Erkrankung des Zentralnervensystems — Myelitis usw. —, oder durch eine Affektion der Nase bezw. ihrer Höhlen. Für eine große Anzahl der Fälle hat er den Beweis zu erbringen vermocht. Welcher Art die Prozesse in den Nebenhöhlen sein müssen und welche Intensität und Ausdehnung derselben notwendig ist, um den Opticus zu

schädigen, ist noch eine ungelöste Frage, ebenso ob rein toxische Wirkung genügt, oder direktes Übergreifen der Entzündung auf den Nerven stattfindet. Auch der Weg, auf welchem die Erkrankung an den Sehnerven herantritt, ob zuerst seine Scheiden befallen werden, ob seine Blutgefäße versagen, oder ob schon ein entzündliches Ödem seiner Fasern genügt, um die Symptome der retrobulbären Neuritis auszulösen, ist fraglich. Ein Übergreifen des entzündlichen Prozesses von der Nebenhöhlenschleimhaut auf den Nerven im knöchernen Canalis opticus erklärt ein Zustandekommen der Sehstörung am leichtesten.

Eine Schädigung des Opticus an gleicher Stelle tritt öfter beim sogen. Turmschädel auf, bei dem sich während der Verknöcherung des Schädels häufig eine Verengerung des Canalis opticus einstellt; ebenso können Hyperostosen in dieser Gegend den Opticus schädigen. Da nun solche Schädelanomalien sich vererben, so können mehrere Generationen einer Familie derartige Sehnervenerkrankungen aufweisen, die aber natürlich mit der echten Leberschen nichts zu tun haben, da sie erst sekundär entstanden sind.

Wenn auch die Forderung Schiecks, bei jeder Neuritis retrobulbaris — also auch bei der hereditären Opticusatrophie — auf eine primäre Ursache zu fahnden, Beachtung verdient, so sind wir einstweilen noch nicht berechtigt, für die Lebersche Sehnervenaffektion außer der Heredität eine andere Ursache anzunehmen, sondern müssen dieses Leiden vorläufig als eine selbständige, primäre Erkrankung der Opticusfasern gelten lassen.

In einzelnen Fällen zeigen sich nun eine Reihe von Abweichungen von dem vorhergeschilderten Krankheitsverlauf. Wie schon erwähnt, werden in geringer Anzahl auch Frauen,

und dann in einem Teil der Fälle erst mit Eintritt ins Klimakterium, von der Krankheit befallen. Dieses Auftreten der hereditären Opticusatrophie bei Männern zur Zeit der beginnenden, bei Frauen zur Zeit der schwindenden Geschlechtsreife hat an einen kausalen Zusammenhang des Leidens mit den geschlechtlichen Funktionen denken lassen. So konnte Beer (13) von einer Familie berichten, deren weibliche Mitglieder schon in der 3. Generation vollkommen und unaufhaltsam amaurotisch wurden, sobald die Menstruation aufhörte, doch blieben alle diejenigen davon verschont, welche Kinder getragen oder geboren hatten. Auch bei Männern ist die Zeit des Ausbruches der hereditären Sehnervenerkrankung zum Teil abnormen Schwankungen unterworfen. So sind, wenn auch verhältnismäßig nur in wenigen Fällen, Erkrankungen vor dem 15. Lebensjahre beobachtet, vor dem 10. nur äußerst selten. Von sämtlichen 221 in der Literatur mitgeteilten Fällen, die Hormuth nach dem Alter beim Ausbruch der Krankheit geordnet hat, sind nur 7 vor dem 10. Lebensjahr, kein einziger vor dem 6. befallen.

In der neueren Literatur berichtet Mügge (14) über 2 Brüder einer Familie, von denen der eine mit $12^1/_2$ Jahren mit plötzlicher Abnahme der Sehschärfe erkrankte, während bei dem anderen, da er schon bei seinem Schuleintritt im 6. Lebensjahre ein schlechtes Sehvermögen gehabt haben soll, der Beginn der Erkrankung event. noch vor das 6. Lebensjahr angesetzt werden muß.

Wollte man hier die Opticuserkrankung als Folge einer angeborenen Schwäche und Widerstandslosigkeit des Sehnerven bezw. seiner makulären Fasern ansehen, so müßte man wegen des ungewöhnlich frühzeitigen Eintretens doch einen besonders malignen Charakter annehmen. Der weitere,

mehr chronische Verlauf des Leidens und ein schließliches recht gutes, stationäres Sehvermögen von bds. 5/50, bei dem erstgenannten Bruder sogar von R. 5/25, L. 5/35 lassen diese Annahme als nicht berechtigt erscheinen.

Als späteste Entstehungszeit ist das 67. Lebensjahr beobachtet worden.

In einzelnen Fällen zeigt die Erkrankung auch dadurch ihren familiären Charakter, daß die betroffenen Mitglieder, auch wenn die Zeit des Eintrittes des Leidens nicht der Norm entspricht, annähernd in gleichem Alter erkranken; man muß diese Erscheinung als eine Stammeseigentümlichkeit der betreffenden Krankheitsform ansehen.

Einen einzig in seiner Art dastehenden Fall beobachtete Guzmann (15) bei einer Familie mit 6 Erkrankungsfällen. Hier trat bei einer Frau die Sehnervenatrophie in der bis dahin noch nicht beschriebenen Form auf, daß das Leiden streng einseitig blieb; außerdem stellte sich nach einer ersten Heilung ein Rückfall ein, der ebenfalls günstig ausging.

Ein längeres, zeitliches Intervall zwischen dem Beginn der Erkrankung an beiden Augen hat man des öfteren beobachtet; in einem Falle von Taylor (6) betrug die Zwischenzeit sogar $1^1/_2$ Jahre, in anderen nur Wochen und Monate.

Bei der Festsetzung des frühesten Lebensalters für den Ausbruch der Leberschen Sehnervenaffektion sind Fälle, wie sie Behr (10) beschreibt und als komplizierte, infantile, familiäre Opticusatrophie im Gegensatz zur einfachen, juvenilen, familiären, Leberschen Erkrankung bezeichnet, außer acht zu lassen. Bei der erstgenannten Erkrankung treten in den frühesten Lebensjahren, möglicherweise schon kongenital, ganz charakteristische Symptome auf, die in bezug auf den Augenbefund ganz der Leberschen Erkrankung entsprechen; zu

ihnen gesellen sich aber noch leichte Störungen von seiten der Pyramidenbahnen (Hypertonie und Reflexsteigerungen), der Koordination (Ataxie und unsicherer Gang), Blasenstörungen und eine gewisse geistige Minderwertigkeit.

Außerdem scheint noch eine selbständige, nicht neuritische, progressive Opticusatrophie hereditär vorzukommen; Holz (16) berichtet über 3 derartige Fälle. Nach einer Feststellung von Magnus (6), der bei 113 Fällen von angeborener Sehnervenatrophie 14 mal mehrere Geschwister befallen fand, ist endlich auch noch auf eine angeborene, hereditäre Opticusatrophie zu schließen.

Die ersten Fälle von hereditärer Sehnervenatrophie hat Leber (17) im Jahre 1871 in seiner Abhandlung „Über hereditäre und kongenital angelegte Sehnervenleiden" gesammelt und beschrieben.

In der Folge sind nun eine ganze Anzahl weiterer Publikationen über diesen Gegenstand erfolgt, so daß sich die bisherigen Beobachtungen auf über 300 Fälle erstrecken. Manche in der Literatur niedergelegten Mitteilungen verlieren dadurch an Wert, daß ein genauerer Stammbaum fehlt. Deshalb mag die Veröffentlichung folgender 5 Fälle einer Familie mit Leberscher Erkrankung unter Beifügung des Stammbaumes berechtigt sein, zumal sie auch sonst in mancher Beziehung Interessantes bringt.

Zunächst möchte ich an Hand des beigefügten Stammbaumes die Familiengeschichte unserer 5 Patienten kurz erläutern. Sie greift zurück auf die Großeltern (Stammb. Nr. 1 und 2) unserer ersten 4 Patienten (Fall 1—4). Diese Großeltern sollen aus gesunder Familie stammen, selbst gesund und insbesondere ohne Augenkrankheiten gewesen sein,

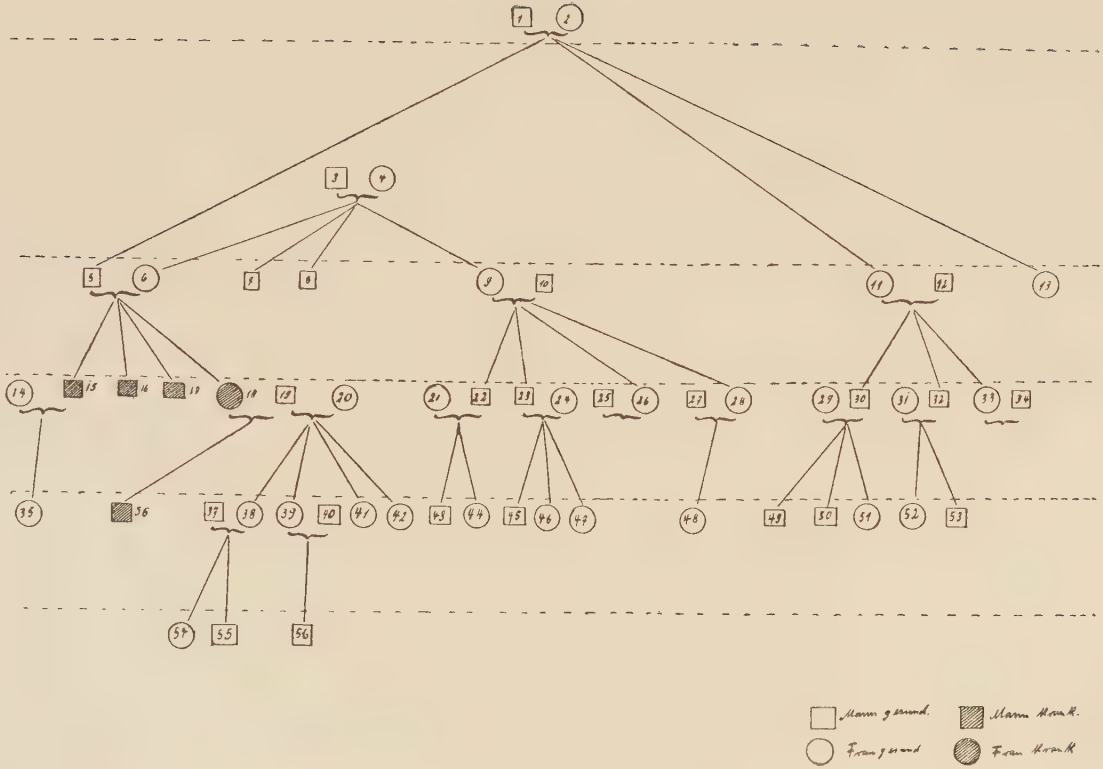
Mann gesund.
Mann krank.
Frau gesund
Frau krank

ebenso die aus dieser Ehe stammenden 3 Kinder (Stammb. Nr. 5, 11 u. 13): 1 Sohn und 2 Töchter; die eine von diesen Töchtern bleibt unverehelicht, während die andere heiratet und gesunde Kinder und Kindeskinder hat. Der Sohn (Stammb. Nr. 5) heiratet eine von gesunden Eltern stammende Frau (Stammb. Nr. 6), die schon vor ihrer Verheiratung an Nachtblindheit gelitten hat (den klinischen Befund dieses Falles bringe ich weiter unten) während ihre Geschwister, sowie deren Kinder und Enkel gesunde Augen und gutes Sehvermögen besitzen. Aus der Ehe mit dieser hemeralopischen Frau entspringen 4 Kinder: 3 Söhne und 1 Tochter (Stammb. Nr. 15, 16, 17 u. 18); alle 3 Söhne werden im Alter von 22, 21 und 7 Jahren, ihre Schwester im Alter von 36 Jahren von einer Augenaffektion befallen, die in kurzer Zeit ihr Sehvermögen in ganz erheblichem Maße herabsetzt. Im Alter von 26 Jahren heiratet diese Schwester einen gesunden Mann, ihr einziges Kind: ein Sohn (Fall 5 Stammb. Nr. 36), erkrankt, 15 Jahre alt, an einer gleichen Augenaffektion wie seine Mutter und deren Brüder. Der Vater (Stammb. Nr. 19) dieses letzten Patienten war vordem schon einmal verheiratet; die Kinder aus dieser Ehe haben alle gesunde Augen, desgleichen die Enkelgeneration.

Im folgenden gebe ich zunächst die Krankengeschichten und poliklinischen Untersuchungsbefunde, soweit sie in den Journalen der Marburger Augenklinik aufgezeichnet sind und noch nachträglich zu ergänzen waren, wieder.

Fall 1 (Stammb. Nr. 15).

Heinrich H., Ackermann, geb. 1864.

Anamnese: Als Kind und später bis zum Auftreten seines jetzigen Leidens war Patient nie ernstlich krank; in seiner

Jugend hat er angeblich öfter an entzündeten Augen gelitten, stets aber gut und auf beiden Augen gleich scharf gesehen. Im Alter von 22 Jahren bemerkte er, angeblich nachdem er beim Schafewaschen lange Zeit bis zur Brust im Wasser hatte stehen müssen, eine plötzlich einsetzende und schnell fortschreitende Abnahme seines Sehvermögens, die ihm zunächst dadurch auffiel, daß er die Leute auf dem Felde nicht mehr so genau erkennen konnte wie früher.

Gleichzeitig soll sein Fußschweiß, an dem er früher gelitten hatte, ausgeblieben sein. In den nächsten 8—14 Tagen sank die Sehkraft so weit, daß er keine Schrift mehr lesen konnte.

Patient begab sich darauf in die Universitätsaugenklinik zu Gießen zwecks ärztlicher Behandlung. Die Krankengeschichte, für deren gütige Überlassung ich Herrn Geheimrat Vossius an dieser Stelle meinen verbindlichsten Dank ausspreche, berichtet folgendes:

> 19. 7. 1886. Status praesens: Beiderseits ist die Conjunctiva tarsi et bulbi mäßig injiziert, die Kornea beiderseits normal. Auf beiden Augen ist die Pupille dilatiert und reagiert nur schwach. Die Papillen sind leicht getrübt, Grenzen derselben verwaschen; die Trübung setzt sich weiter in die umgebende Netzhaut fort; die Arterien sind verengert, die Venen erweitert und geschlängelt. Das ganze Bild ist am linken Auge stärker ausgeprägt. Visus nicht angegeben.
>
> Behandlung: Strychnininjektionen.
>
> Am 4. 8. Patient entlassen; der Visus und das Aussehen des Augenhintergrundes hat sich kaum verändert.

Erst am 7. 10. 1908 kam Patient in der Marburger Augenpoliklinik wieder zur Untersuchung.

Die Sehschärfe betrug:

R. Fingerzählen in $^1/_2$ m,

L. „ „ $1^1/_2$ m.

Dabei fixiert er nicht zentral, sondern wendet den Kopf seitwärts, wenn er Gegenstände geradaus deutlich erkennen will.

Schrift zu lesen ist er nicht imstande.

Die Farbenempfindung für Rot und Grün fehlt, sie ist auch für die übrigen Farben herabgesetzt.

Gesichtsfeld:

R. Ausfall fast der ganzen nasalen Hälfte,

L. periphere Grenzen normal.

Rechte Pupille etwas weiter wie links. Im Augenhintergrund beiderseits komplette Atrophie des Opticus, der fast rein weiß erscheint.

Die letzte Untersuchung des Patienten konnte ich am 12. 10. 1913 vornehmen; im wesentlichen war der Befund der gleiche.

Visus: wie oben; keine zentrale Fixation. Von Farben wurde l. nur Blau und Gelb in großen 20-mm-Perimeterobjekten erkannt, Rot und Grün überhaupt nicht. R. wird keine Farbe genau erkannt.

Nach Haitz bestehen beiderseits große, zentrale, absolute Skotome. Das Gesichtsfeld zeigt r. wieder genau denselben nasalen Ausfall wie früher, während es l. peripher leicht eingeengt erscheint.

Ein wesentlicher Unterschied in der Weite der auf Lichteinfall reagierenden Pupillen ist nicht zu erkennen.

Ophthalmoskopisch: Brechende Medien klar, Papillen scharf umgrenzt und weiß. Im übrigen ist der Augenhintergrund ohne wesentliche Veränderungen.

Patient, der geistig frisch und lebhaft ist, zeigt im äußeren Schädelbau keine Besonderheiten; seine Arbeiten im landwirtschaftlichen Betriebe kann er leidlich gut verrichten. Er ist verheiratet, seine jetzt 18jährige Tochter gesund.

Fall 2 (Stammb. Nr. 16).

Peter H., Bruder des vorigen, Ackermann, geb. 1871.

Anamnese: Als Kind war er immer gesund, hatte gutes Sehvermögen auf beiden Augen; nur litt er öfters an starken Kopfschmerzen. Im Alter von 20 Jahren zog er sich durch Fall von einer Leiter eine starke Verletzung am Hinterkopf zu; es bestand damals keine Bewußtlosigkeit und kein Erbrechen nach dem Fall. Im 21. Lebensjahre ließ plötzlich ohne äußere Ursache und ohne Schmerzempfindung die Sehkraft auf beiden Augen erheblich nach, die Abnahme steigerte sich in den nächsten 8 Tagen so weit, daß er nicht mehr lesen konnte. Er wurde am 6. 3. 1893 in die hiesige Augenklinik aufgenommen; daselbst wurde festgestellt:

Visus: R. Fingerzählen in 40 cm,

L. „ „ 20 „

Dabei exzentrische Fixation.

Subjektiv: Beiderseits großes, absolutes, zentrales Skotom.

Ophthalmoskopisch: Atrophia nervi optici utr. e neuritide; beide Papillen sehr blaß, weiß mit einem Stich ins Grünliche; Grenzen ziemlich scharf. Gefäße eng; r. in der nach oben gehenden Vene feine, weiße Einschneidungen.

Behandlung: Salz- und Senfmehlbäder und Strychnininjektionen in beide Schläfen. Mit geringer Besserung entlassen.

Am 26. 10. 1908 wird der Patient in hiesiger Poliklinik wieder untersucht:

Visus: Handbewegungen beiderseits in 1 m

Von Farben wird nur Blau und Gelb wahrgenommen, Grün und Rot nicht.

Refraktion: R. Emmetropie in beiden Achsen,
L. Myopie 0,5 D.

Ophthalmoskopisch: bds. Atrophia n. optic.

Eine neue Untersuchung am 12. 10. 1913 zeigt die äußeren Augenabschnitte völlig normal; die Pupillen reagieren auf Lichteinfall und sind gleichweit.

Visus: R. Fingerzählen in $^1/_2$ m
L. „ „ $^3/_4$ m } exzentrisch.

Von Farben wird l. nur Blau in großen 20-mm-Objekten und auch dann noch unsicher angegeben. R. werden keine Farben erkannt.

Nach Haitz bestehen bds. absolute, zentrale Skotome.

Das Gesichtsfeld zeigt ganz ähnlich wie bei seinem Bruder (Fall 1) r. einen nasalen Ausfall, l. eine periphere Einengung um 10—20°.

Ophthalmoskopisch: beide Papillen in weißer Atrophie mit scharfer Begrenzung ihrer Ränder, Gefäße eng.

Patient, der ebenfalls als Landwirt tätig ist, kann sich in ihm bekannter Gegend leidlich orientieren.

Am äußeren Schädelbau nichts Abnormes, Narbe am Hinterkopf vom Fall von der Leiter; Intelligenz normal.

Fall 3 (Stammb. Nr. 17).

Johann Heinrich H., Bruder der beiden vorigen Patienten, Fabrikarbeiter, geb. 1876.

Anamnese: Stottert seit frühester Jugend, hat in seinem ersten Lebensjahre viel an Krämpfen gelitten, später ist er angeblich immer gesund gewesen und hat gut gesehen.

Als Schüler von 7 Jahren bemerkte er, daß seine Sehschärfe ohne äußere Ursache rapide abnahm, so daß er nach kurzer Zeit Gegenstände, z. B. Kleiderbürste usw., auf $^1/_{2}$ m Entfernung nicht mehr erkennen konnte.

Am 2. 3. 1884 wurde er in die hiesige Augenklinik aufgenommen. Im Krankenblatt aus der Zeit ist über ihn vermerkt:

Status praesens: r. Lider und Schleimhaut normal; brechende Medien klar. Iris ist nicht verfärbt, reagiert auf Lichteinfall und Konvergenz gut. Im oberen, äußeren Quadranten der Pupille eine hintere Synechie; von der hinteren Irisfläche geht eine weiße Membran nach der Linsenvorderfläche.

L. Auge entzündungsfrei, brechende Medien klar.

Visus: R. Fingerzählen in 2 m,

L. „ „ 3 m.

Gesichtsfeld frei, Farbensinn normal.

Ophthalmoskopisch: die Papillen bds. etwas blaß, die l. Papille steht etwas quer-oval; Gefäße eng; das Netzhautgewebe um die Eintrittsstelle der Sehnerven herum ist trüb und grau verfärbt; Venen nicht geschlängelt.

Behandlung: Jodkalistirnsalbe und unguent. cinereum 1,5 gr pr. die.

Am 7. 3. Visus: R. Fingerzählen in 3 m,

L. „ „ $2^1/_2$ m.

18. 3. Fingerzählen beiderseits in $2^1/_2$ m.

Sonst: Stad. id.

Gesichtsfeld wegen unbestimmter Angaben nicht aufzunehmen. Entlassen.

Patient begibt sich zur weiteren Behandlung in die Augenklinik zu Gießen; dort wurde am 21. 4. 1884 folgendes über ihn notiert:

Status praesens: Vordere Augapfelabschnitte bds. normal, brechende Medien vollständig klar; Größe, Form und Begrenzung der Papillen normal. Die Farbe der Papillen ist beiderseits in der inneren Hälfte (aufrechtes Bild) blaß rosa, in der äußeren schmutzig-weiß mit einem Stich ins Bläuliche. Man erkennt ziemlich deutlich die Textur der Lamina cribrosa. An den großen Netzhautgefäßen ist keine nennenswerte Veränderung zu konstatieren. Peripherie des Hintergrundes normal. Es besteht ziemlich starke Hypermetropie (ca. 3 D.).

Visus: bds. Fingerzählen in ca. 10'.

Außerdem besteht R. nach oben und außen vom Zentrum auf der vorderen Linsenkapsel eine gleichseitige, dreieckige, weißliche Auflagerung, zu welcher einige braune Fasern verlaufen, die sich von der Oberfläche der Iris abheben (persistierende Pupillarmembran).

30. 4. Patient hat bis jetzt 7 Strychnininjektionen bekommen à 0,002.

Visus: Idem; ophthalmoskopischer Befund derselbe.

4. 5. Entlassen.

In der Folgezeit hat sich nun das Augenlicht stetig weiter gebessert, so daß Patient in der Schule wieder lesen und schreiben konnte.

Im Jahre 1893 ist Patient hier nochmals untersucht worden, wobei ein Visus von bds. 6/8 festgestellt wurde. Gesichtsfeld normal, auch für punktförmige Farbenobjekte; im Augenhintergrunde: temporale Abblassung beider Papillen.

Am 1. 11. 1908 kommt Patient wiederum hier zur Untersuchung:

Visus: L. 6/8 Gläser bessern nicht,
R. 6/18—6/12 „ „

R. liest Patient Jäger 8
L. „ „ „ 3 } in 20 cm.

Farbensinn r. gegen l. etwas herabgesetzt.

Gesichtsfeld ohne zentrale Skotome, r. leichte periphere Einschränkungen.

Ophthalmoskopisch: grün-graue Atrophia nervi optici post neuritidem, Papillen groß, Gefäße etwas enger als normal.

Wegen Fortzuges des Patienten aus hiesiger Gegend konnte ich ihn nicht noch einmal untersuchen. Nach Angabe seiner Angehörigen ist das Sehvermögen dauernd gut geblieben, und er kann seine Beschäftigung als Fabrikarbeiter gut versehen.

Fall 4 (Stammb. Nr. 18).

Charlotte W., Schwester der vorigen Patienten, geb. 1866.

Anamnese: Früher ist sie angeblich immer gesund gewesen und hat auf beiden Augen gut gesehen. Mit 36 Jahren erkrankte sie an Trachom und war lange bei verschiedenen Ärzten deswegen in Behandlung. Im Alter von 41 Jahren wurde in hiesiger Augenklinik wegen starkem Entropiums beider Oberlider eine Verlagerung des Cilienbodens auf beiden Seiten vorgenommen. Gelegentlich der Untersuchung ihrer Brüder gab einer derselben an, daß seine Schwester — obige Patientin —, abgesehen von der Trachomerkrankung, die jetzt gut ausgeheilt sei, seit einer Reihe von Jahren ein gegen

früher sehr stark vermindertes Sehvermögen habe. Ich konnte am 26. 10. 1913 in der Marburger Augenklinik folgendes feststellen:

Zunächst ergänzte die Frau die Anamnese dahin, daß sie angab, bald nach Ausbruch des Trachoms habe sich eine rasche Verschlechterung ihres Sehvermögens eingestellt, das in kurzer Zeit den jetzigen Grad erreicht und dann ohne merkliche Veränderung bis heute stationär geblieben sei. Die Untersuchung ergab folgenden Augenbefund:

Augen äußerlich völlig normal und entzündungsfrei, an den etwas verdickten Oberlidern sind noch die Narben der mit gutem Erfolg ausgeführten Cilienbodenverlagerung sichtbar; die Konjunktiva beider Unterlider ist von etwas sulziger Beschaffenheit; es besteht ein mäßiges Symblepharon poster., das nur bei extremen Augenbewegungen etwas hemmend wirkt. Die Kornea ist glänzend und klar. Die Pupillen sind rund, von normaler, bds. gleicher Weite und reagieren prompt.

Ophthalmoskopisch: brechende Medien klar; die Papillen sind scharf begrenzt und weiß verfärbt. R. ist die temporale Papillenhälfte ausgesprochen grünlich. L. tritt der Unterschied in der Färbung der beiden Papillenhälften weniger deutlich hervor.

Sonst ist der Augenhintergrund völlig normal.

Visus: R. Fingerzählen in 3 m,
L. „ „ 1 m.

Gläser bessern nicht.

Periphere Gesichtsfeldgrenzen normal. Im ganzen Gesichtsfeld wird R. nur Blau und Gelb in 20 mm-Objekten erkannt, L. nur Blau.

Nach Haitz konnte im ganzen Bereiche der Gesichtsfeldtafeln r. ein relatives, l. ein absolutes Skotom für Weiß und Farben festgestellt werden.

Patientin hat ein gutes Orientierungsvermögen und kann ihre gröbere Hausarbeit verrichten.

Fall 5 (Stammb. Nr. 36).

Heinrich W., Sohn der vorigen Patientin, geb. 1893.

Anamnese: Außer Lungenentzündung in frühester Jugend immer gesund gewesen. Will stets gut gesehen haben mit scharfem Farbenunterscheidungsvermögen. Im Alter von 15 Jahren fiel ihm plötzlich auf, daß er beim Lesen häufig einzelne Worte übersah, daß Lücken in den Zeilen auftraten, in denen die Buchstaben verschwanden. Auf der Straße konnte er sich zunächst noch gut orientieren; ob damals schon sein Farbensinn gelitten hatte, kann er nicht angeben. Er hat keine Kopfschmerzen vor oder bei dem Eintritt der Sehstörung gehabt, aber seit 8 Tagen vor dem Krankheitsausbruch einen heftigen Schnupfen, bei dem ziemlich viel Sekret aus der Nase gelaufen sei, die auch öfter geblutet habe; infolge des Nasenkatarrhs habe er in letzter Zeit viel durch den Mund atmen müssen.

Am 7. 9. 1908 wird Patient in die Marburger Augenklinik aufgenommen.

Augenbefund:

Äußerlich betrachtet erscheinen beide Augen völlig normal und entzündungsfrei.

L. Pupille etwas weiter als r.

Ophthalmoskopisch: brechende Medien klar; bds. leicht gerötete Papillen mit unscharfen Grenzen (r mehr als l.).

Gefäße: Venen leicht hyperämisch, Arterien eng. (l. mehr wie r.).

Refraktion: bds. Myopie 1,5 D.

Visus: R. Fingerzählen in 3 m,

L. „ „ 1 m.

Gläser bessern nicht.

Gesichtsfeldgrenzen peripher leicht eingeengt (l. mehr als r.).

Zentral und peripher fehlt die Wahrnehmung für Farben, nur für Blau ist sie etwas besser. Nach Haitz ist ein absolutes Skotoma centrale für Farben vorhanden, für Weiß ist ein solches mit Sicherheit nicht nachzuweisen.

Eine von Herrn Geheimrat Tuzcek-Marburg vorgenommene Untersuchung des Zentralnervensystems hatte folgendes Ergebnis:

Keine Störung im Gebiete der Motilität und Koordination, keine gröberen Abweichungen der Sensibilität und — abgesehen vom Visus — der Spezialsinne, auch nicht der Hautreflexerregbarkeit. Patellarsehnenreflex konstant, l. lebhafter als r. Achillessehnenreflex bds. lebhaft. Psychisches Verhalten ohne gröbere Auffälligkeit: Auffassung und Promptheit der Reaktionen und Intelligenz gut; ernstere Stimmung noch im Rahmen des psychologisch Verständlichen. Auffallend ist die für sein jugendliches Alter niedrige Pulsfrequenz (58—60). Patient klagt über weniger guten Schlaf und Appetit.

Wegen seiner behinderten Nasenatmung wird Patient in der hiesigen Universitätsohrenklinik untersucht und dabei eine akute Schwellung der Nasenschleimhaut mit

besonderer Beteiligung der vorderen Enden der mittleren Muschel festgestellt. Eiter ließ sich nirgends nachweisen, auch der Durchleuchtungsbefund war negativ. Es wurde wegen der Schwellung das vordere Ende der r. mittleren Muschel entfernt und Nasenduschen mit verdünnter Kokaïnborsäurelösung und zweimalige Schwitzkur verordnet.

Eine in hiesiger mediz. Poliklinik vorgenommene Untersuchung ergab normalen Befund an den inneren Organen.

Am 11. 9. 1908.

Visus: R. Fingerzählen in 4 m,

L. „ „ 2 m.

Die Behandlung bestand zunächst in Schwitzkuren mit Salicyl und einer Hg.-Schmierkur.

Am 20. 9. 1908.

Ophthalmoskopischer Befund und Gesichtsfeld unverändert.

Visus: R. Fingerzählen in $3\,^1/_2$—4 m,

L. „ „ $1\,^1/_2$—2 m.

Am 23. 9. 1908.

Stad. id.: bisher noch keine wesentliche Besserung eingetreten, eher l. leichte Verschlechterung.

Im Gesichtsfeld werden alle Farben schlecht unterschieden; kein absolutes, zentrales Skotom für Weiß. Peripherie frei.

Am 30. 9. 1908.

Visus: R. Fingerzählen in $3\,^1/_2$ m,

L. „ „ $1\,^1/_2$ m.

Gesichtsfeldperipherie r. fast normal; Farbenempfindung nur noch für Blau und Gelb schwach.

Ophthalmoskopisch: bds. neuritische atrophia nervi optici.

Am 24. 10. 1908.

Jeden dritten Tag subkutane, temporal applizierte Strychnininjektionen.

Am 4. 11. 1908.

Visus: R. Fingerzählen in 1 m,

L. „ „ 2 m.

Keine zentrale Fixation mehr.

Ophthalmoskopisch entwickelt sich immer deutlicher das Bild der Opticusatrophie (r. stärker als l.).

Am 10. 11. 1908.

Angina follicularis mit Temperatur bis 38,8°.

Am 12. 11. 1908.

Kritischer Temperaturabfall und Anginaheilung.

Am 19. 11. 1908.

L. Pupille um 0,5—0,75 mm weiter als r.

Am 24. 11. 1908.

Visus: R. Fingerzählen in $^3/_4$ m,

L. „ „ $1\,^1/_2$ m.

Gesichtsfeld: bds. absolute, zentrale Skotome (Fig. 3 u. 4).

Ophthalmoskopisch: Atrophia nervi optici.

Am 19. 12. 1908.

Patient wurde mit einem Visus von bds. Fingerzählen in ca. 2 m in poliklinische Kontrolle entlassen. In der Folgezeit hat er sich noch verschiedentlich zur Untersuchung eingestellt, so am

16. 1. 1909.

Visus: bds. Fingerzählen in $1^1/_2$—2 m.

Exzentrische Fixation.

Ophthalmoskopisch: Atrophia nervi optici.

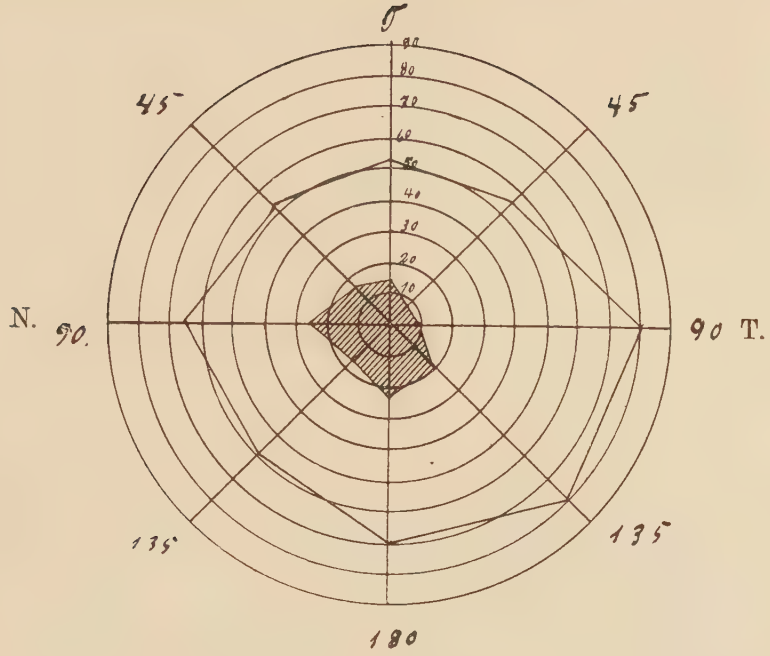

Fig. 3: R. Auge.

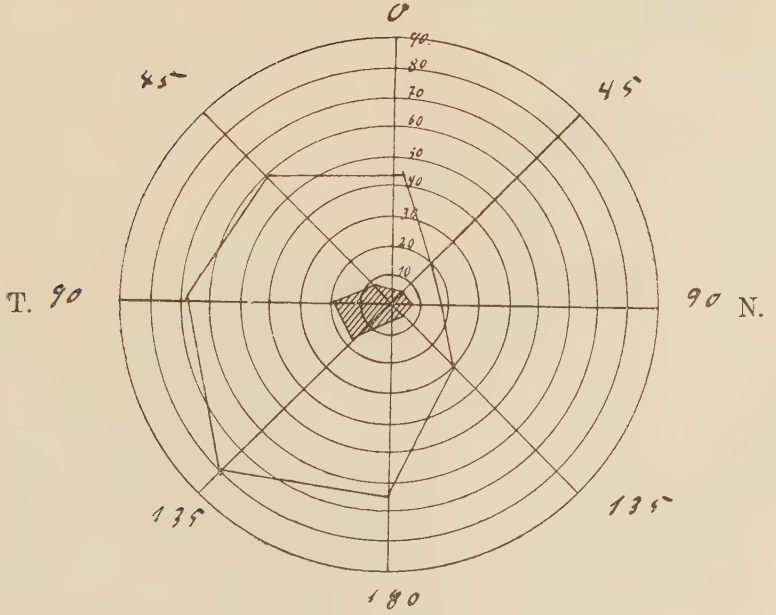

Fig. 4: L. Auge.

Patient begab sich aufs neue in Behandlung eines Privatarztes, der Galvanisation des Sympathicus anwandte. Da Patient von einer solchen 14tägigen Kur entschieden Besserung verspürte, elektrisierte er sich selbst zu Hause etwa ein Jahr lang in derselben Weise weiter.

Als er am 28. 6. 1910 wieder zur Untersuchung sich hier vorstellte, war eine auffällige Besserung bei ihm festzustellen.

Der Visus betrug:

R. 1/6—1/4,

L. 1/4—1/3.

Die zentralen, absoluten Skotome sind bis auf die Hälfte ihrer früheren Ausdehnung zusammengeschrumpft. Ophthalmoskopischer Befund wie früher.

Eine weitere Besserung war am 7. 2. 1911 zu konstatieren.

Visus: R. Fingerzählen in $^1/_2$—$^3/_4$ m,

L. „ „ $^1/_2$ m.

Gesichtsfeld: relative, zentrale Skotome für Weiß, absolute für Farben.

Ophthalmoskopisch: weiß-grünliche Papillen.

Am 18. 7. 1911.

Visus: bds. 6/6.

Gesichtsfeld unverändert.

Am 9. 10. 1913 hatte ich Gelegenheit, den Patienten hier in der Augenklinik wieder zu untersuchen.

Patient, der jetzt in der Landwirtschaft tätig ist und mit dem Rade von seinem mehrere Kilometer entfernt liegenden Wohnort hierhergekommen war, verfügt jetzt über eine Sehschärfe von 6/8 auf beiden Augen. Durch Gläser war keine Besserung zu erzielen.

Ophthalmoskopisch findet man bds. grün-weiße Papillen mit scharfen Grenzen, Arterien etwas eng, Venen nicht sonderlich erweitert. Periphere Netzhautpartien normal.

Gesichtsfeld: Am Perimeter zeigt Patient zentral für punktförmige 1-mm-Objekte ein gutes Farbenunterscheidungs- und Erkennungsvermögen, das sich auch in einer Kontrollprüfung nach Haitz bestätigt.

Wie aus den beigegebenen Gesichtsfeldern (Fig. 5—8) zu ersehen ist, erstreckt sich dieser Bezirk des genauen Farbenerkennens nur auf das engste Zentrum, um dann sehr bald in die Zone des relativen Skotoms überzugehen, welches in ziemlicher Breite ringförmig das Zentrum umschließt. Mit zunehmender Objektgröße erweitern sich entsprechend auch die Grenzen der farbentüchtigen, zentralen Zone, ohne aber bei größter 20-mm-Blende die normalen Farbengrenzen ganz zu erreichen, namentlich in den nasalen Gesichtsfeldhälften bleiben Differenzen von 15—25° bestehen. Die peripheren Grenzen des Gesichtsfeldes sind l. fast normal, während sie r. besonders auf der nasalen Hälfte bis zu 20° eingeengt erscheinen.

Gleich wie bei der Farbenprüfung sehen wir auch für Weiß um das Zentrum herum ein ringförmiges, relatives Skotom, in welchem die Empfindung für Weiß zwar nicht aufgehoben, aber doch herabgesetzt ist. Im engsten Zentrum wird dagegen wieder deutlich erkannt.

Da die Bjerrumsche Methode noch viel feinere Ergebnisse liefert als das Förstersche Perimeter, habe ich auch noch nach Bjerrum untersucht. Hierbei fand ich l. ein vollständiges Ringskotom (Fig. 9), das ein zentrales, sehtüchtiges Feld von ca. 7° umschließt; zugleich ließ sich eine Vergrößerung des blinden Fleckes feststellen.

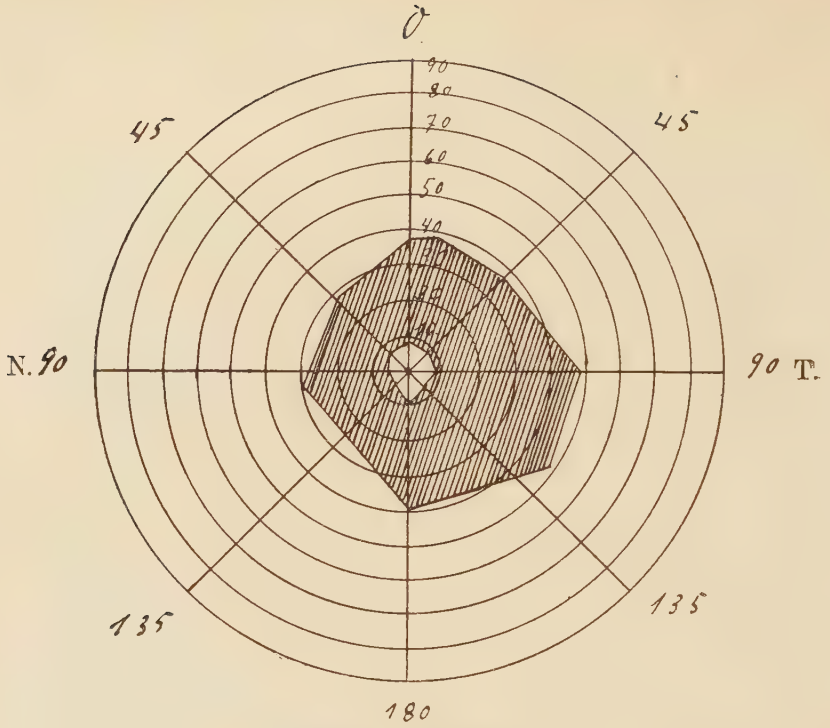

Fig. 5: R. Auge (Rot).

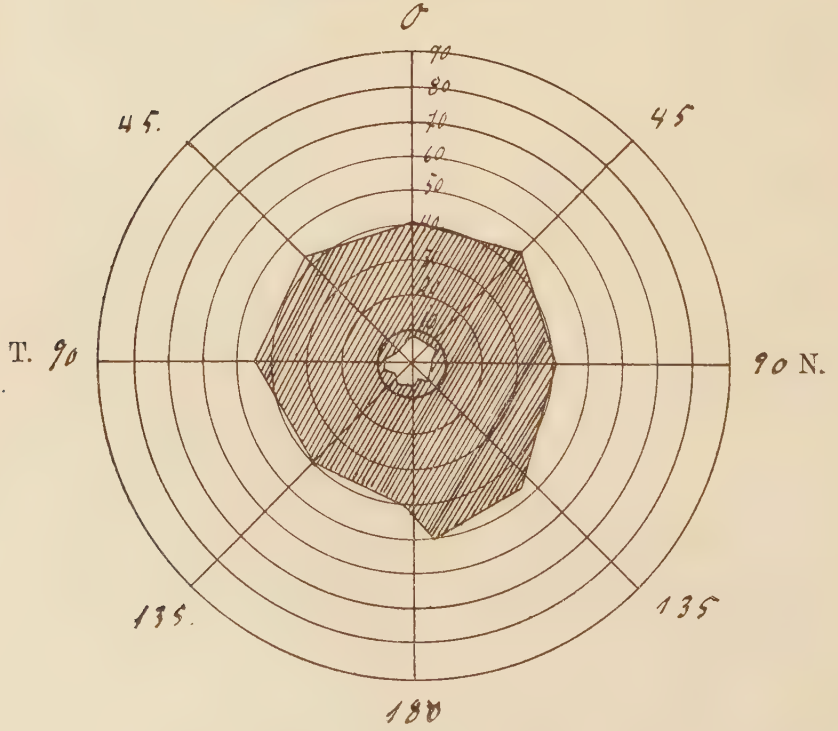

Fig. 6: L. Auge (Rot).

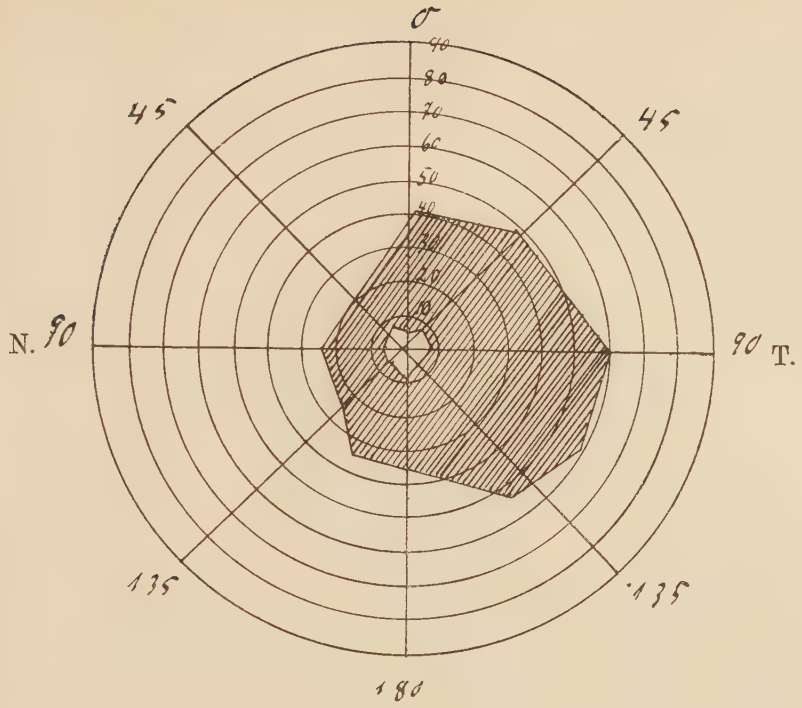

Fig. 7: R. Auge (Blau).

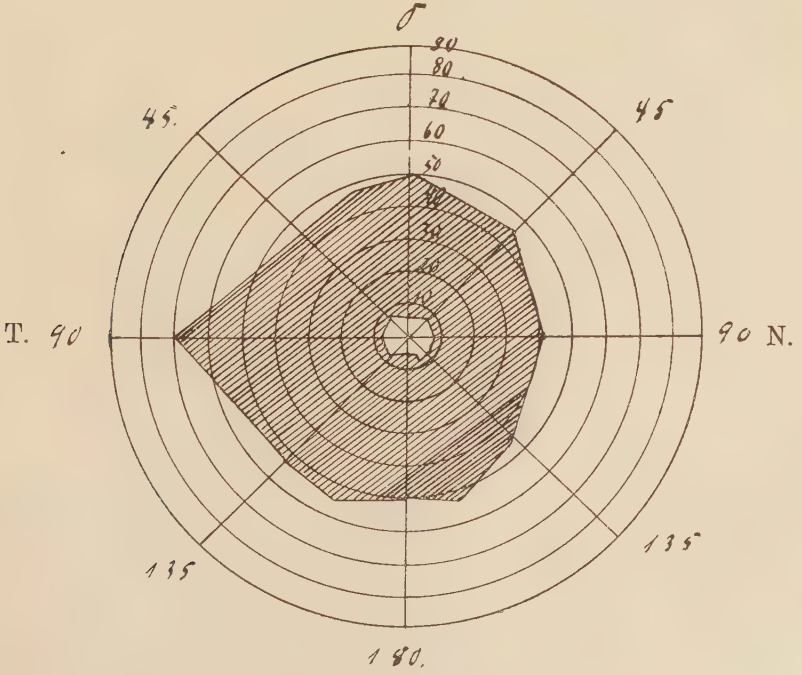

Fig. 8: L. Auge (Blau).

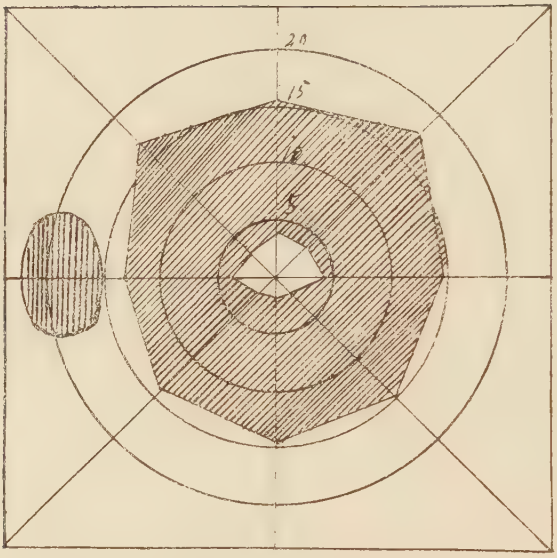

Fig. 9: L. Auge.

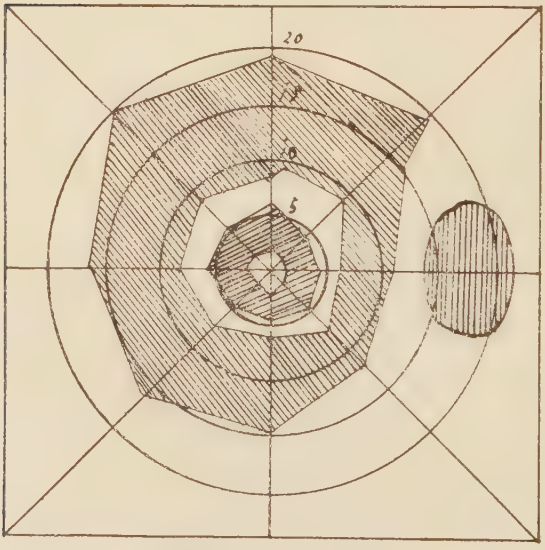

Fig. 10: R. Auge.

R. erhielt ich mit dieser Methode einen höchst interessanten Befund (Fig. 10).

Hier fand ich eine noch stärkere Verkleinerung der zentralen, absoluten, sehtüchtigen Zone bis auf einen Bezirk von ca. 3°. Dann folgt ein relatives Ringskotom, das ungefähr mit dem 5-Grad-Kreis abschließt. Hierum legt sich wieder eine schmale, sehtüchtige Zone, an die sich dann ein zweites, großes, relatives Ringskotom anschließt. Auch hier ist eine Vergrößerung des blinden Fleckes wie auf dem l. Auge zu konstatieren.

Betrachten wir unsere 5 Fälle noch einmal kurz daraufhin, inwieweit sie frühere Beobachtungen bestätigen oder ein von dem gewöhnlichen abweichendes Verhalten zeigen.

Wenn wir uns zunächst die Vererbungsart ansehen, so müssen wir annehmen, daß durch die hemeralopische Frau (Stammb. Nr. 6) der Krankheitskeim in die Familie H. getragen ist, ohne daß diese Überträgerin selbst an der Leberschen Sehnervenerkrankung gelitten hätte; denn nach Aussagen ihrer Angehörigen hat sie bis ins hohe Alter bei heller Beleuchtung die feinsten Arbeiten verrichten können und nur bei Dämmerlicht eine starke Schwachsichtigkeit gezeigt. Auch gibt ein poliklinisches Journal aus dem Jahre 1893 folgenden Untersuchungsbefund:

Elisabeth H., 47 Jahre alt.

Hemeralopische Beschwerden.

Visus nicht vermerkt.

Ophthalmoskopisch: nihil.

Kontrollprüfung ergibt normales Gesichtsfeld auch für Farben.

Bei Verdunklung des Zimmers konzentrische Einengung.

Am Försterschen Photometer: ohne lange Adaption von maximaler Öffnung ausgehend und beim Blick geradeaus:

diagonal: 7 mm verschwinden die beiden äußeren, schwarzen Striche,

diagonal: 5 mm hell und dunkel nicht mehr zu unterscheiden.

Von minimaler Öffnung der Lichtquelle ausgehend wird erkannt:

diagonal: 7 mm hell und dunkel.

diagonal: 10 mm 2 mittleren Striche.

diagonal: 14 mm alle Striche.

Nach dem Befunde und der Anammese können wir wohl bei dieser Frau eine Lebersche Erkrankung mit Sicherheit ausschließen, ebenso bestimmt aber müssen wir annehmen, daß sie den Krankheitskeim in sich getragen hat, der aber bei ihr latent geblieben ist. Die Tatsache der Latenz ergibt sich daraus, daß ihre 3 Söhne (Stammb. Nr. 15, 16 und 17) aus einer Ehe mit einem gesunden Manne alle von der Krankheit befallen werden. Die Tochter (Stammb. Nr. 18) bleibt dagegen zunächst äußerlich gesund, bis dann in späterem Lebensalter die Krankheit auch bei ihr manifest wird; ihr 9 Jahre vor Ausbruch des Leidens geborener Sohn (Stammb. Nr. 36) erkrankt gleichfalls an dem Übel.

Die Vererbung erfolgte also in dieser Familie genau nach der eingangs für die hereditäre Opticusatrophie geschilderten Regeln; abweichend ist nur, daß in dem einen Falle der weibliche Überträger selbst erkrankt, was nur etwa in 12% der Fälle beobachtet wird.

Fall 1 und 2 unserer Familie können als Paradigmata des gewöhnlichen Krankheitsverlaufes gelten. Als auslösendes Moment kommt vielleicht für Fall 1 die durch längeres Stehen

in kaltem Wasser hervorgerufene Körperabkühlung in Betracht. Leber erwähnt einen ganz analogen Fall, wo ein Schutzmann bei einem Brande längere Zeit tief in kaltem Wasser stehen mußte. 2 Tage später trat bei ihm eine starke Umneblung des Gesichtsfeldes ein, und eine typische hereditäre Opticusatrophie folgte; auch bei diesem Patienten blieb wie bei Fall 1 nach der Durchnässung der Fußschweiß aus. Heinsberger beobachtete einen ähnlichen Fall: Ein junger Mann, der seinen starken und ihn am Gehen sehr hindernden Fußschweiß durch eine energische Kur mit kalten Fußbädern zum Versiegen brachte, erkrankte bald darnach an einer Leberschen Sehnervenaffektion. Ob wirklich eine solche Unterdrückung habitueller Sekretionen in Zusammenhang mit dem Ausbruch der Krankheit steht, muß als völlig unentschieden dahingestellt bleiben.

Das im Jahre vor dem Ausbruch des Sehnervenleidens bei Fall 2 erwähnte Kopftrauma in irgendwelchen Zusammenhang mit dem Manifestwerden der Krankheit zu bringen, wäre doch sehr gewagt, da damals nach dem Falle keinerlei Zeichen einer Commotio cerebri vorhanden waren. Der bei beiden Brüdern erwähnte Gesichtsfeldausfall fast einer ganzen Hälfte ist auch früher bereits beobachtet. So der schon angeführte Fall von Schlüter (9), wo die ganze obere Gesichtsfeldhälfte fehlte; Hormuth beschreibt einen Fall mit Defekt der ganzen temporalen Gesichtsfeldhälfte; bei unseren beiden Patienten war der nasale Teil betroffen.

Der weitere Verlauf der Krankheit in den beiden Fällen gestaltet sich in typischer Weise. Trotz energischer Therapie sinkt das Sehvermögen auf Fingerzählen in 1—$1^1/_2$ m, um dann mit zum Teil völliger Farbenblindheit im ganzen Gesichtsfeld stationär zu bleiben.

Bei Fall 3 fällt uns zunächst das sonst äußerst seltene, frühzeitige Auftreten der Augenaffektion auf. Derartige Fälle finden sich in der Literatur nur sehr spärlich. Als Fall mit überhaupt frühester Entstehungszeit dürfte wohl der schon erwähnte Fall von Mügge gelten, bei dem die Ausbruchszeit noch vor das 6. Lebensjahr zu verlegen ist. Taylor (19) berichtet über einen Fall, wo das Leiden im 6. Lebensjahre auftrat; eine Erkrankung im 7. Lebensjahre beoachtete Norris (20). Die Familie, aus welcher sein Patient stammt, ist insofern interessant, als sie den familiären Charakter der hereditären Opticusatrophie bestätigt, der sich, wie schon erwähnt, zuweilen dadurch kundtut, daß die Zeit des Eintritts der Erkrankung, auch wenn sie nicht der Norm entspricht, bei allen Mitgliedern annähernd in dieselbe Zeit fällt. So erkrankten die 7 Kinder (4 Knaben und 3 Mädchen) der Familie der Reihe nach mit 14, 19, 18, 14, 8, 8 und 7 Jahren, und auch die übrigen erkrankten Verwandten zeigten alle diesen frühen Krankheitsbeginn, so daß das Durchschnittsalter beim Ausbruch der Erkrankung für das männliche Geschlecht 14, für das weibliche 20 Jahre betrug.

Als 2. Fall einer Erkrankung im 7. Lebensjahre würde unser Fall 3 hier einzufügen sein.

Mit fortschreitendem Lebensalter wächst die Zahl der beobachteten Fälle, die für das 20. Jahr ihren Höhepunkt erreicht, um gegen die Mitte der 30er langsam abzufallen.

Für die 5. Lebensdekade tritt eine unbedeutende Steigerung wieder auf und würde wohl auf Konto der Spätererkrankungen der Frauen beim Eintritt ins Klimakterium zu setzen sein.

Verfolgen wir unseren Fall 3 weiter, so sehen wir, daß die klinische Therapie fast ohne Erfolg bleibt. Erst später bessert sich sein Sehvermögen in auffälliger Weise, so daß

er in der Schule wieder Lesen und Schreiben kann. Sein jetziges Sehvermögen von L. 6/8, R. 6/18—6/12, sowie seine völlige Farbentüchtigkeit auch für punktförmige Objekte müssen als seltener Fall einer fast völligen Heilung angesehen werden.

Auch der frühesterkrankte Fall von Mügge (14) zeigte zum Schluß doch ein verhältnismäßig gutes Sehvermögen. Frühzeitiges Einsetzen des Leidens bedingt also keine schlechte Prognose; eher gilt das Gegenteil; denn gehen wir an der Hand der tabellarischen Zusammenstellung von Hormuth die Fälle der bis zum 15. Lebensjahre Erkrankten durch, so stoßen wir hier verhältnismäßig häufig auf ein zum Teil recht gut noch zu nennendes Sehvermögen. So zeigt der im 6. Lebensjahre befallene Patient von Taylor auf einem Auge 5/8, der im 7. Jahre erkrankte Knabe von Norris auf einem Auge 6/7 Sehschärfe; bei anderen ist der Visus mit 1/2, 1/3, 1/4 usw. angegeben, Zahlen, die gegenüber dem gewöhnlichen Ausgang des Leidens mit Fingerzählen in 1—2 m doch als recht gutes Endresultat angesehen werden müssen.

Vollständige oder nahezu völlige Rückbildung ist sonst nur in ganz wenigen Fällen beschrieben; so berichten v. Gräfe, Despaquet und Leber über solch günstigen Ausgang; letzterer hatte sogar drei Fälle in einer Familie zu verzeichnen.

Unser Fall 4 ist insofern bemerkenswert, als die Erkrankung ein weibliches Familienmitglied betrifft. Wie schon vorher erwähnt, sind diese Fälle verhältnismäßig selten; sie treten ungefähr in 12% der Gesamtfälle auf. Wie schon berichtet, setzt bei den Frauen das Leiden zum Teil wie bei den Männern in den Pubertätsjahren ein, bei manchen kommt es erst jenseits der 40er Jahre beim Eintritt ins Klimakterium

zum Ausbruch. Unsere Patientin ist den letzteren zuzurechnen. Auffällig ist jedoch bei ihr, daß das Leiden schon ungewöhnlich früh, nämlich mit 36 Jahren begann.

Der weitere Verlauf der Erkrankung geht bei ihr in ganz typischer Weise vor sich und kommt mit zentralen Skotomen und einem Visus von 1- bezw. 3-m-Fingern zum Stillstand.

In mancher Beziehung abweichend von der Norm verhält sich unser letzter Fall 5. Auch bei ihm tritt zu ungewöhnlich früher Zeit — wenn auch nicht so auffallend wie bei seinem Onkel (Fall 3) — nach einem heftigen Nasenkatarrh die Sehstörung auf. Der Visus sinkt trotz mannigfacher klinischer Therapie unaufhaltsam, bis er nach $1^1/_2$ jährigem Bestehen der Krankheit bds. in Fingerzählen in $1^1/_2$—2 m besteht.

Im Zentrum des Gesichtsfeldes große, absolute Skotome für Weiß und Farben (Fig. 3 und 4). Eine im nächsten Jahre eingeleitete Galvanisationskur des Sympathicus hatte nach 14tägiger, ärztlicher Behandlung einen angeblich günstigen Einfluß auf das Leiden, so daß der Patient zu Hause die Kur selber an sich fortsetzte. Bei der nächsten Kontrolluntersuchung in der hiesigen Augenklinik zeigte sich eine überraschende Besserung der Sehschärfe, die 1/3—1/4 betrug und eine erhebliche Verkleinerung der zentralen absoluten Skotome. In den nächsten Untersuchungen ließ sich nun sehr schön die weitere Besserung stufenweise verfolgen. Die zunächst noch absoluten Skotome hellen sich für Weiß in relative auf, während sie für Farben ihren absoluten Charakter noch beibehalten. Bei weiterem Fortgang der Besserung werden die Skotome auch für Farben relativ, um schließlich bei der letzten Untersuchung durch weitere Aufhellung ihres zentralen

Teiles eine, wenn auch nur kleine, aber für Weiß und Farben absolut sehtüchtige Zone zu bilden. Durch diese letzte Aufhellung werden aus den bis dahin scheibenförmigen Skotomen die sogen. Ringskotome. Solche Ringskotome sind in der Literatur über die hereditäre Opticusatrophie in einigen anderen Fällen auch beschrieben; so finden wir in der Zusammenstellung von Hormuth (2) derartige Befunde angegeben, 1 weiteren Fall beschreibt Mügge (14).

Wenn man an dem geschilderten Wege des Zustandekommens solcher Ringskotome festhält, so läßt sich die Theorie Edingers über die Ätiologie der hereditären Neuritis optica damit nicht in Einklang bringen. Denn warum sollten gerade die zentralsten Fasern, die nach der Ersatztheorie die am zartest gebauten und infolge der spezifischen Lokalisation des Krankheitsherdes die am meisten geschädigten sind, in einzelnen Fällen sich am schnellsten und vollkommensten erholen, während die widerstandsfähigeren und der Schädigung weniger ausgesetzten Peripheriefasern dauernd oder doch länger als die zentralen Bahnen in ihrer Funktion beeinträchtigt erscheinen?

Sehr interessant und m. W. bisher bei der Leberschen Sehnervenerkrankung noch nicht beobachtet ist bei unserem letzten Patienten die Bildung eines doppelten Ringskotoms auf dem rechten Auge. Vielleicht haben wir hier schon den Zustand einer noch weiter vorgeschrittenen Besserung und den Anfang einer Restitutio ad integrum vor uns, indem diese beiden skotomfreien Flächen durch weiteres Ausbreiten sich entgegenwachsen und schließlich miteinander verschmelzen. Ob die deutliche Zunahme des Sehvermögens bei diesem Patienten auf die galvanische Behandlung zurückzuführen ist, erscheint sehr fraglich; Leber allerdings behauptet gleich-

guten Erfolg wenigstens auf einem Auge ebenfalls mit dem konstanten Strom bei einer 8 Monate lang jeglicher anderen Therapie hartnäckig trotzenden Amblyopie erzielt zu haben.

In fast allen anderen Fällen aber blieb das Leiden durch den galvanischen Strom unbeeinflußt; auch traten ja erhebliche Besserungen, wenn auch meist nicht so stark wie hier, im Laufe der Zeit in einzelnen Fällen von selbst ein.

Auffallend und im Widerspruch mit der guten Sehschärfe unseres Patienten, die beiderseits 6/8 beträgt, ist das ophthalmoskopische Bild der Papillen, die infolge ihrer weiß-grünlichen Farbe den Eindruck einer totalen Atrophie machen. Diese auch bei anderen Fällen beobachtete Tatsache muß man sich nach Leber so erklären, daß durch das Leiden gewisse Veränderungen an den bindegewebigen Elementen des Nerven eingeleitet sind, die notwendig ihren Ablauf nehmen müssen, daß diese aber in günstigen Fällen so vor sich gehen können, daß die Nervenfasern ihre Leitungsfähigkeit nicht dauernd einbüßen. Auch Vossius (21) erwähnt einen Fall, wo nach beiderseitiger Neuritis optica nach Gesichtserysipel die Papillen ganz weiß aussahen und trotzdem normale Sehschärfe mit normalem Gesichtsfeld bestand. Die gleiche Erscheinung des Erhaltenbleibens von Achsenzylindern beim Zugrundegehen der anderen Elemente des Nerven finden wir ja auch bei der multiplen Sklerose.

Auch dieser Fall 5 spricht für die Annahme einer relativ geringen Malignität des Leidens bei Ausbruch im frühen Lebensalter, sei es auch vielleicht nur insofern, als er sich therapeutischen Einflüssen nicht gänzlich verschlossen hat.

Zum Schluß ist es mir eine angenehme Pflicht,

Herrn Professor ***Bielschowsky***

für die gütige Überlassung des Materials sowie für die liebenswürdige Unterstützung bei der Bearbeitung desselben meinen verbindlichsten Dank auszusprechen.

Literatur.

1. **Crzellitzer,** Die Vererbung von Augenleiden. Berliner klinische Wochenschrift 1912 S. 2070.
2. **Crzellitzer,** Über die Vererbung von Augenleiden, insbesondere über das Belastungsverhältnis von Erstgeborenen zu ihren Geschwistern. Berliner klinische Wochenschrift 1910 S. 557.
3. **Best,** Über Korrelation bei Vererbung in der Augenheilkunde. Münchener mediz. Wochenschrift 1907 S. 62.
4. **Lutz,** Über einige Stammbäume und die Anwendung der Mendelschen Regeln auf die Ophthalmologie. v. Gräfes Archiv für Ophthalmologie Bd. 79 S. 393.
5. **Nischisaki,** Hereditäre, familiäre Sehnervenathrophie. Referat in den Klinischen Monatsblättern für Augenheilkunde 1912 S. 261.
6. **Hormuth,** Beiträge zur Lehre von den hereditären Sehnervenleiden. Diss. Heidelberg 1900.
7. **Mügge,** Ein Beitrag zur Leberschen, familiären Opticusatrophie Zeitschrift für Augenheilkunde 1911 S. 236.
8. **Kurt Pawlowsky,** Über einen atypischen Fall von Leberscher Sehnervenerkrankung. Diss. Kiel 1910.
9. **Schlüter,** Über Neuritis optica. Diss. Berlin 1882.
10. **Behr,** Die komplizierte, hereditäre, familiäre Opticusatrophie im Kindesalter. Klinische Monatsblätter für Augenheilkunde 1909 Heft 2 S. 138.
11. **Rönne,** Über das Gesichtsfeld bei hereditärer Opticusatrophie (Leber). Klinische Monatsblätter für Augenheilkunde 1910 S. 331.
12. **Schieck,** Die ätiologischen Momente der retrobulbären Neuritis. v. Gräfes Archiv für Ophthalmologie Bd. 71 S. 466.
13. **Beer,** Lehre von den Augenkrankheiten. Bd. 2. 1817.

14. **Mügge,** Hereditäre Neuritis optica. Deutsche med. Wochenschrift 1910 S. 2366.

15. **Gutzmann,** Über hereditäre, familiäre Sehnervenatrophie. Wiener klinische Wochenschrift 1913 S. 193.

16. **Holz,** 3 Fälle von genuiner Atrophia nervor. opticor. simpl. progressiva bei Geschwistern. Diss. Greifswald 1885.

17. **Leber,** Über hereditäre und kongenital angelegte Sehnervenleiden. v. Gräfes Archiv für Ophthalmologie Bd. 17 S. 249.

18. **Heinsberger,** Zur Kasuistik der retrobulbären Neuritis optica auf hereditärer Grundlage. Diss. Gießen 1902.

19. **Taylor,** Hereditory optic Atrophy. Ophthalm. Society of the unit. Kingdom. v. 10. 12. 1891 and British Medic. Journal No. 1616 p. 1313.

20. **Norris,** Hereditory Atrophy of the Optic. nerves. Transaction of the american ophthalm. Society p. 662. Boston 1885.

21. **Vossius,** Über die Vererbung von Augenleiden mit besonderer Berücksichtigung der Neuritis optica infolge Heredität und kongenitaler Anlage (Leber). Sammlung zwangloser Abhandlungen aus dem Gebiete der Augenheilkunde, herausgegeben von Prof. Dr. Vossius 1900 Bd. 3 Heft 6.

Robert Noske, Borna-Leipzig, Großbetrieb für Dissertationsdruck.

Lebenslauf des approb. Arztes Richard Kuhk aus Goslar a. H.

Ich, Wilhelm Julius Richard Kuhk, evangel. Religion, bin geboren am 2. März 1885 zu Bremervörde als Sohn des Kgl. Forstmeisters Richard Kuhk und seiner Frau Camilla geb. Fangel. Von meinem 6. Lebensjahre an besuchte ich die Elementarschule in Bremervörde, trat Ostern 1896 in die Quinta des Gymnasiums zu Goslar ein, woselbst ich am 12. März 1904 das Zeugnis der Reife erhielt. Zunächst studierte ich 2 Semester Jura in München; darauf Medizin in Halle, wo ich am 7. November 1907 die ärztliche Vorprüfung mit „Gut" bestand. Vom 1. April 1906 bis 30. September 1906 genügte ich meiner Dienstpflicht mit der Waffe. Von Michaelis 1907 bis Ostern 1908 studierte ich in Berlin; darauf in Marburg, wo ich am 7. Januar 1911 die ärztliche Prüfung mit „Gut" bestand. Dem vorgeschriebenen, praktischen Jahre genügte ich drei Monate an der Kgl. Universitäts-Augen-Klinik in Marburg und neun Monate am Stadtkrankenhause in Wismar, woselbst ich noch weitere vier Monate als Assistenzarzt tätig war. Vom 1. Juni bis 31. Dezember 1912 absolvierte ich mein zweites Militär-Halbjahr als einjährig-freiwilliger Arzt und wurde nach einer gleich angeschlossenen 6wöchigen Übung am 22. März 1913 zum Assistenzarzt der Reserve befördert.